



NATOLIŃSKA LECZNICA WETERYNARYJNA S.C.
ul. Belgradzka 3/UH9
02-793 Warszawa
Telefon: 22 - 816 83 33
E-mail: lecznica.natolin@gmail.com
Radiologia Cyfrowa DR
Badania i zabiegi endoskopowe

Zwierzę

Tosia

Gatunek: PIES
Rasa: Mieszaniec
Płeć: samica
Wiek: 10 lat i 6 miesięcy
Oznakowanie:
Maść: typowa ;)

Właściciel

DO WIADOMOŚCI FUNDACJI VIVA!

Lekarz prowadzący: DO WIADOMOŚCI FUNDACJI VIVA!

Historia wizyt

26/06/2019 22:01: BADANIE

OPIS WYWIADU

pacjent skierowany z innej lecznicy na zabieg z diagnozą: ropomacicze.

OPIS BADANIA

bl śluzowe jasno różowe w ilgotne CRT2s, HR 120 szmery sercowe stosowne do wieku, nad polami płuc bez patologicznych szmerów, nowotworowy gruczoł mleczowy podejrzenie raka zapalnego.
przed zabiegami wykonano zdjęcie RTG klatki piersiowej w projekcji bocznej: brak cech o charakterze metastatycznym, sylwetka serca nie powiększona
znieczulenie pacjenta w celu zabiegu ovariohisterektomii. W trakcie zabiegu uwidoczono hydrometrium. wykonano zabieg ovariohisterektomii.
przebieg znieczulenia bez komplikacji, wzbudzenie spontaniczne

Zalecenia:

ograniczenie ruchu bez skakania
ochrona rany pooperacyjnej przed lizaniem: ubranko
antybiotykoterapia: biotrakson 25 mg/kg 2x dziennie min 7 dni
p/bolowo: metacam dawka 0,1 mg/kg przez 3 kolejne dni
osłonowo: omeprazol 1-2 mg/kg 1x dziennie
płynoterapia 40-50ml/kg/dobę
pierwszy posiłek jutro rano porcja zmniejszona o połowę
jutro wizyta kontrolna w lecznicy przed południem
dalsze zalecenia w zależności od stanu pacjenta

ZABIEGI

[ROPOMACICZE SUKA DO 10KG](#)
[Badanie RTG - pierwsza projekcja](#)
[Znieczulenie w ziewne-Isolfuran](#)
[Ubranko pooperacyjne](#)

ZASTOSOWANE LEKI

Midanium 3ml 5mg/1ml	0,5	szt.
<i>Dawkowanie: 2 mg/kg iv</i>		
Propofol-Lipuro 10mg/1ml	3	ml
Dexdomitor 0,5mg/ml	0,1	ml
COMFORTAN 10 MG/ML 10 ML	0,1	ml
Fentanyl WZF	1	ampułka
Sposób podania: Dożylnie		
<i>Dawkowanie: 2 mcg/kg bulus</i>		
Inj. Solutio Ringeri 500ML	1	sztuka

Historia wizyt

Biotrakson 1g inj

1 sztuka

 Zarejestrowała: DO WIADOMOŚCI FUNDACJI VIVA!

28/06/2019 13:46: BADANIE

OPIS WYWIADU

dużo pije, nic nie je, kontynuacja leczenia w lecznicy w Wesolej.

OPIS BADANIA

nowotwór i stan zapalny gruczołu młecznego, rozpad tkanek związany bezpośrednio ze skokami temperatury i złym samopoczuciem. W chwili obecnej ze względu na charakter guza przeciwskazanie do wykonania zabiegu usunięcia guza (guza zapalnego)

śluzówki jasnoróżowe wilgotne, błonki błonowe nie powiększone, osłuchowo szmerów sercowych adekwatnych do wieku, nad polami płuc b/z, brzuch miękki, przebieg gojenia rany pooperacyjnej prawidłowy.

Kontynuacja leczenia i modyfikacja na wizytach kontrolnych w zależności od stanu klinicznego pacjenta, w skazanie codzienne w izocyty i badanie kliniczne

Biotrakson przez 7 dni łącznie

Pyralgina co 12-24 h przez 4 kolejne dni do czasu kontroli

codzienna płynoterapia 40-50ml/kg/24 i ew. modyfikacja w zależności od stanu pacjenta i odżywianie parenteralne w przypadku braku apetytu

konieczna osłona Omeprazolem 1-2 mg/kg 1x dziennie

usunięcie w enfonu 5 dni po zabiegu

2.07 w izocyta kontrola w Natolinie

ZABIEGI

Wizyta kontrolna

ZASTOSOWANE LEKI

POLPRAZOL 20MG	1	opakowanie
Biotrakson 1g inj	1	sztuka
<i>nowe opakowanie</i>		
Biovetalgin/ 100ml inj.	0,6	ml
Sposób podania: Iniekcja podskórna		
Melovem 100ml	0,3	ml
Sposób podania: Iniekcja podskórna		

 Zarejestrowała: DO WIADOMOŚCI FUNDACJI VIVA!

28/06/2019 14:27: WIZYTA

ZASTOSOWANE LEKI

Nutribound PIES 150 ml	1	szt.
A/D PUSZKA	2	sztuka

 Zarejestrowała: DO WIADOMOŚCI FUNDACJI VIVA!

02/07/2019 13:47: BADANIE I PROFILAKTYKA

OPIS WYWIADU

- czuje się dobrze

Historia wizyt

- apetyt zachow any
 - defekacja zachow ana, kał lekko plastyczny
 - mikcja zachow ana
 - pobiera w odę
- kontynuacja leczenia w innym ZLZ -> w czoraj ostatnia daw ka antybiotyku, w yciągnięto port i.v., dostaw ała kroplów ki
- guz zmniejszył się w porów naniu do w ielkości z pierw szej w izyty

Waga: 9,3 kg



OPIS BADANIA

- temp. 39,7 *C
 - brzuch spięty, przy omacyw aniu spraw ia dyskomfort (postękuje)
 - w ęzły chłonne w normie
 - śluzów ki blado-różow e, lekko lepkie
 - CRT około 2s
 - okolica odbytu przybrudzona kałem
 - rana pooperacyjna bardzo ładna, brak cech zapalenia, brak obrzęku
- na policzku po stronie praw ej zmiana w postaci torbieli z ujściem po uciśnięciu duża ilość w ydzieliny o charakterze oleistym w kolorze czarnym, bez bolesności, bez cech zapalenia -> do ew . usunięcia przy okazji zabiegu usunięcia guza z terenu listy młecznej
- guz listy młecznej już bez bezpośrednich cech zapalenia, zdecydow anie mniejszy niż w dniu zabiegu hydrometry, guz zarów no w tkance podskórnej/skórze jak i penetruje dalej w stronę kanału pachw inowego
- kontynuacja Biotraksonu w postaci Cobactanu, podaję Spasium s.c. ze w zględu na podniesioną temp. oraz dyskomfort z terenu jamy brzusznej
 - pobieram krew na badania kontrolne
- w domu dieta, próbujemy z karmą typu gastro, żadnego jedzenia ludzkiego
- jutro kontakt telefoniczny po konsultacji w yników z dr Formińskim



OPIS PROFILAKTYKI

Badanie krwi , SKYLA PANEL DIAGNOSTYCZNY +LIPA



ZABIEGI

Wizyta pierw sza
Badanie krwi



ZASTOSOWANE LEKI

Cobactan	0,9	ml
Sposób podania: Injeksja podskórna		
Tolfine 100ml	0,9	ml
Sposób podania: Injeksja podskórna		
SPASMIUM COMPOSITUM INJ 100 ML	0,9	ml



Zarejestrow ał: DO WIADOMOŚCI FUNDACJI VIVA!

02/07/2019 15:19: BADANIA DIAGNOSTYCZNE

Wykonano badania diagnostyczne.



Zarejestrow ał: DO WIADOMOŚCI FUNDACJI VIVA!

Skyla

<u>Parametr</u>	<u>Wartość</u>	<u>J.m.</u>		<u>Min</u>	<u>Max</u>	OK
ALB	2,9	g/dl	(=)	2,6	4,6	<input type="checkbox"/>

Historia wizyt

ALP	424 U/l	(=)	0	212	+	
ALT	32 U/l	(=)	0	88	OK	
AMY	945 U/l	(=)	400	1500	OK	
BUN	7,4 mg/dL	(=)	6	26	OK	
Ca	9,4 mg/dL	(=)	7,9	12	OK	
CREA	0,3 mg/dL	(=)	0,4	1,6	-	
GGT	10 U/l	(=)	0	10	OK	
GLU	84 mg/dL	(=)	60	110	OK	
LIPA	25 U/l	(=)	25	125	OK	
PHOS	4,3 mg/dL	(=)	2,5	6,8	OK	
TBIL	0,8 mg/dL	(=)	0	0,9	OK	
CHOL	372 mg/dL	(=)	110	320	+	
TP	7 g/dl	(=)	5,2	8,2	OK	
#GLOB	4,1 g/dl	(=)	2,5	4,5	OK	
#UREA	15,8 mg/dL	(=)	12,8	55,6	OK	
#B/C	24,7	(=)				
#A/G	0,7	(=)				


BC-5000 VET

Parametr	Wartość	J.m.	Min	Max			
WBC	12,84	10 ⁹ /L	(=)	6	17	OK	
NEU%	62,7	%	(=)	52	81	OK	
NEU	8,05	10 ⁹ /L	(=)	3,62	12,3	OK	
EOS	0,53	10 ⁹ /L	(=)	0,04	1,62	OK	
EOS%	4,1	%	(=)	0,5	10	OK	
LYM	3,9	10 ⁹ /L	(=)	0,83	4,91	OK	
LYM%	30,4	%	(=)	12	33	OK	
MON	0,36	10 ⁹ /L	(=)	0,14	1,97	OK	
MON%	2,8	%	(=)	2	13	OK	
RBC	7,72	10 ¹² /L	(=)	5,1	8,5	OK	
HGB	17,8	g/dl	(=)	11	19	OK	
MCV	70,4	fL	(=)	60	76	OK	
MCH	23,1	pg	(=)	20	27	OK	
MCHC	32,7	g/dl	(=)	30	38	OK	
RDW-CV	14,5	%	(=)	12,5	17,2	OK	
RDW-SD	39,7	fL	(=)	33,2	46,3	OK	
HCT	54,4	%	(=)	33	56	OK	
PLT	332	10 ⁹ /L	(=)	117	490	OK	
PDW	15,5		(=)	12	17,5	OK	
PCT	2,85	mL/L	(=)	0,9	5,8	OK	


WBC Histogram Binary



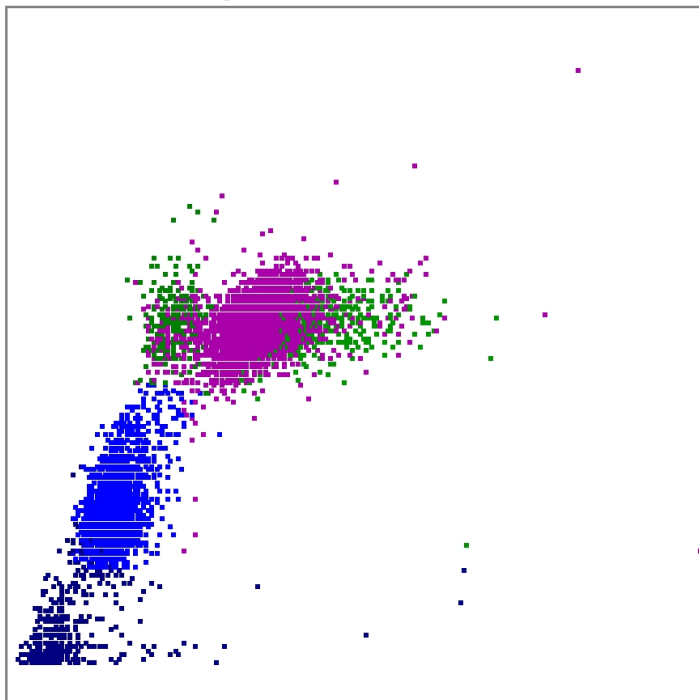
RBC Histogram Binary



PLT Histogram Binary



WBC DIFF Scattergram .BIN



03/07/2019 22:20: BADANIE

 OPIS WYWIADU

- kontakt telefoniczny z opiekunką (Agata Barańska tel. 796669879)
- po konsultacji z dr Formińskim prośba o przedłużenie antybiotykoterapii w formie tabletek (Cefaleksyna) oraz leków p. zapalnych (Melovem), niestety w właścicielka nie jest w stanie dziś dojechać do lecznicy, w ięc uda się do pobliskiej lecznicy w celu kontynuacji; w skazana konsultacja w piątek lub poniedziałek u dr Formińskiego

 Zarejestrował: DO WIADOMOŚCI FUNDACJI VIVA!

Podpis lekarza weterynarii